



ARTIKEL PENELITIAN—RESEARCH ARTICLE

Uji Efek Protektif Madu Hutan (*Apis dorsata*) Terhadap Ketinggian Vili dan Kedalaman Kripta Duodenum Tikus Jantan Galur Wistar yang Diberi Pajanan Aspirin

Anisa Ulwi Rahayu^{1*}, Muhammad In'am Ilmiawan², Ery Hermawati³

¹ Program Studi Kedokteran, Fakultas Kedokteran, Universitas Tanjungpura, Kalimantan Barat, Indonesia

² Departemen Patologi Anatomi, Fakultas Kedokteran, Universitas Tanjungpura, Provinsi Kalimantan Barat, Indonesia

³ Departemen Fisiologi, Program Studi Kedokteran, Universitas Tanjungpura, Provinsi Kalimantan Barat, Indonesia

*Korespondensi:
anisaulwi@student.untan.ac.id

Abstrak

Latar belakang: Ulkus peptikum merupakan efek samping utama dari aspirin yang merupakan obat dari golongan NSAIDs. Madu mengandung flavonoid yang memiliki sifat antioksidan yang dapat mencegah dan menghilangkan kerusakan oksidatif. Flavonoid dapat mempertahankan vili dari kerusakan struktur duodenum.

Metode: Penelitian ini merupakan penelitian eksperimental dengan desain post test only-control group. Sampel merupakan bahan biologi tersimpan berupa preparat histologi duodenum tikus yang telah mendapat perlakuan dan dibagi menjadi 5 kelompok: kelompok kontrol normal (KN), kelompok perlakuan I (KP1) (aspirin 400mg/kgBB + madu 1,55ml/kgBB), kelompok perlakuan II (KP2) (aspirin 400mg/kgBB + madu 3,1 ml/kgBB), kontrol positif (K+) (sukralfat 4 ml/kgBB), dan kelompok kontrol negatif (K-) (aspirin 400mg/kgBB). Variabel pada penelitian ini adalah ketinggian vili, kedalaman kripta, dan rasio vili:kripta duodenum, diamati dengan perbesaran lensa objektif 10x. Data dianalisa dengan menggunakan uji ANOVA dan post-hoc test LSD, serta uji Kruskal-Wallis dengan post-hoc test Mann-Whitney.

Hasil: 1) Kelompok tikus yang diberi madu hutan dengan dosis 1,55 ml/kgBB, 3,1 ml/kgBB, dan aspirin memiliki vili yang lebih tinggi dibandingkan dengan kelompok tikus yang hanya diberi aspirin. 2) Kelompok tikus yang diberi madu hutan dengan dosis 1,55 ml/kgBB, 3,1 ml/kgBB, dan aspirin memiliki kedalaman kripta yang lebih baik dibandingkan dengan kelompok tikus yang hanya diberi aspirin. 3) Kelompok tikus yang diberi madu hutan dengan dosis 1,55 ml/kgBB, 3,1 ml/kgBB, dan aspirin memiliki rasio yang lebih baik dibandingkan dengan rasio tinggi vili : kripta duodenum tikus yang hanya diberi aspirin.

Kesimpulan: Pemberian madu hutan (*Apis dorsata*) memberikan efek protektif terhadap duodenum tikus yang diberi pajanan aspirin.

Kata Kunci: antioksidan, aspirin, duodenum, madu hutan

PENDAHULUAN

Vili adalah tonjolan lamina propria yang berbentuk mirip jari yang dilapisi epitel kolumnar sebagai sel absorbtif yang disebut sel enterosit dan dikelilingi dengan sel goblet.(1) Pada permukaan apikal sel epitel yang melapisi vili terdapat modifikasi plasmalema berupa tonjolan yang disebut sebagai mikrovilus.(2,3) Mikrovilus meningkatkan

luas permukaan sebanyak 20 kali.(3) Kelenjar kriptus Lieberkuhn juga dapat meningkatkan luas permukaan penyerapan pada duodenum.(1-3) Vili yang panjang berguna dalam memperluas bidang penyerapan dan menghasilkan mukus lebih banyak. Mukus mengandung glikoprotein yang berguna sebagai sawar protektif bagi sel-sel epitel di usus.(4) Indikator kecepatan perbaikan jaringan pada vili adalah kedalaman kripta.(5) Semakin panjang vili



dibandingkan dengan kripta membuktikan bahwa tidak terjadi degradasi lapisan pada permukaan vili.(4) Perbandingan vili dan kedalaman kripta merupakan indikasi semakin luasnya area untuk absorpsi nutrisi.(6) Adapun rasio vili/kripta normal adalah sebesar 3-5:1.(7)

Obat golongan anti inflamasi non-steroid (non steroid antiinflamatory drugs = NSAIDs) termasuk kedalam kelompok obat yang paling sering diresepkan di dunia.(8) NSAIDs dapat menghambat enzim cyclooxygenase-1 dan 2 (COX-1 dan COX-2) yang menyebabkan penurunan produksi prostaglandin (PGE2) dan prostasilin (PGI2).(9) Aspirin atau asam asetilsalisilat adalah salah satu contoh NSAIDs.(10) Aspirin menyebabkan toksisitas sedang pada dosis <300 mg/kgBB, toksisitas berat pada dosis 300-500 mg/kgBB, dan lethal pada dosis >500 mg/kgBB.(11) Pada dosis antitrombosis (81-325 mg/kgBB sekali sehari), aspirin memiliki efek samping utama yaitu tukak lambung dan duodenum.(12) Hal ini disebabkan karena NSAIDs merupakan iritan lambung yang dapat menyebabkan tukak dan perdarahan saluran cerna.(12) NSAIDs dapat menjadi salah satu penyebab terjadinya ulkus peptikum.(9) Ulkus peptikum merupakan erosi lambung atau lapisan duodenum yang memanjang melalui mukosa muskularis.(13)

Madu adalah cairan manis yang dihasilkan oleh lebah madu dari floral nektar, ekstra floral nektar, atau eksresi dari serangga itu sendiri.(14) Madu telah dikonsumsi selama bertahun-tahun karena memiliki nutrisi yang tinggi dan memiliki efek yang baik bagi kesehatan manusia.(15) Madu memiliki khasiat yang baik untuk kesehatan, hal ini dikarenakan madu memiliki sifat antioksidan yang merupakan unsur yang dapat mencegah dan menghilangkan kerusakan oksidatif pada tubuh.(16) Kandungan madu yang menjadikan madu memiliki antioksidan yang tinggi adalah vitamin C, vitamin A, vitamin E, vitamin B3, asam organik, enzim, asam felonik, dan flavonoid.(17) Penelitian yang dilakukan oleh Setiawan dkk pada tahun 2018 menunjukkan bahwa flavonoid dapat mempertahankan vili dari kerusakan struktur duodenum.(4) Penelitian yang dilakukan oleh Wiati pada tahun 2015 menunjukkan bahwa madu dapat mengurangi kerusakan duodenum yang dipajan monosodium glutamat pada tikus wistar.(18)

METODE PENELITIAN

Desain penelitian ini adalah post test only-control group. Penelitian ini dilakukan pada tahun 2019-2020. Sampel penelitian yang digunakan merupakan bahan biologi tersimpan berupa preparat histologi duodenum tikus (*Rattus norvegicus*) jantan Galur Wistar yang telah mendapat perlakuan.

Kelompok Perlakuan

Preparat histologi duodenum berjumlah 30 buah yang terbagi dalam 5 kelompok, masing-masing terdapat 5 sampel dengan 1 sampel cadangan. Kelompok kontrol normal (KN) bebas dari pemberian aspirin dan madu, kelompok perlakuan 1 (KPI) diberikan aspirin 400mg/kgBB dan madu 1,55ml/kgBB, kelompok perlakuan 2 (KP2) diberikan aspirin 400mg/kgBB dan madu 3,1 ml/kgBB, kontrol positif (K+) diberikan sukralfat 4ml/kgBB, dan kelompok kontrol negatif (K-) hanya diberikan aspirin 400mg/kgBB.

Pengamatan Preparat Histologi

Organ duodenum diamati struktur vilinya dengan perbesaran lensa objektif 10x untuk mengamati vili dan kripta duodenum pada 5 lapang pandang. Kemudian dilakukan pengukuran terhadap tinggi vili, kedalaman kripta menggunakan aplikasi ImageJ, dan menghitung rasio antara tinggi vili dan kedalaman kripta.

Analisis Data

Hasil data yang diperoleh diolah dengan program SPSS (Statistical Product and Service Solution) versi 22. Data diuji dengan menggunakan uji One Way ANOVA dilanjutkan dengan uji Post-Hoc Test LSD, serta menggunakan uji Kruskal Wallis.

HASIL

Hasil Uji Kualitatif Madu Hutan (*Apis dorsata*)

Madu yang digunakan pada penelitian ini adalah madu hutan (*Apis dorsata*) yang berasal dari Kapuas Hulu. Kandungan flavonoid pada madu hutan (*Apis dorsata*) ini telah diuji secara kualitatif di

Laboratorium Riset dan Bioteknologi Kimia FMIPA Universitas Tanjungpura dan didapatkan hasil pada Tabel I.

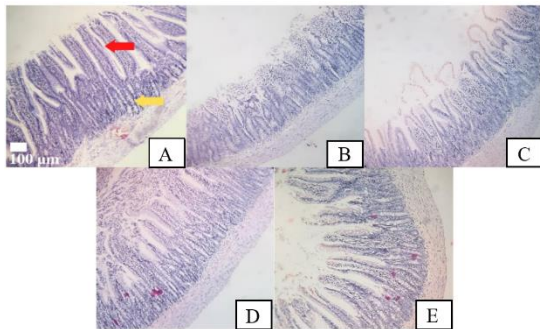
Tabel I. Uji laboratorium kandungan flavonoid madu

Parameter Uji	Madu Hutan
Uji flavonoid (NaOH 10%)	+
Flavonoid KLT(AlCl3)	++

Keterangan : - (Tidak Mengandung), + (Kadar Rendah), ++ (Kadar Cukup), +++ (Kadar Tinggi)

Hasil Pengamatan Preparat Histologi Duodenum

Pengamatan gambaran histologi duodenum dilakukan menggunakan mikroskop cahaya dengan perbesaran lensa objektif 10x yang ditampilkan oleh Gambar 1. Kelompok kontrol normal memiliki gambaran vili dan kriptas paling baik, sedangkan kelompok kontrol negatif mengalami kerusakan paring berat. Kelompok kontrol positif, kelompok perlakuan 1, dan kelompok perlakuan 2 menunjukkan gambaran vili dan kriptas yang lebih baik dibandingkan dengan kelompok kontrol negatif.

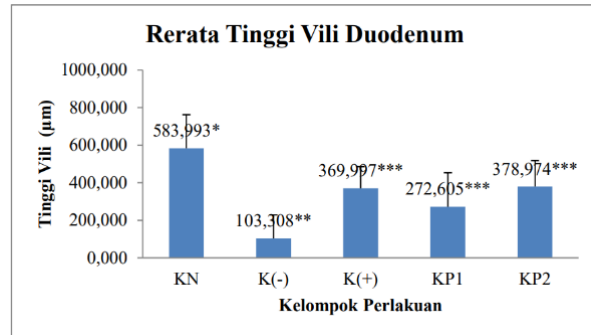


Gambar 1. Gambaran histologi vili dan kriptas duodenum dengan pewarnaan HE dan perbesaran lensa objektif 10x.

Keterangan : Kelompok Kontrol Normal (A); Kelompok Kontrol Negatif (B); Kelompok Kontrol Positif (C); Kelompok Perlakuan 1 (D); Kelompok Perlakuan 2 (E). Panah merah menunjukkan vili duodenum. Panah Kuning menunjukkan kriptas duodenum.

Hasil Pengukuran dan Uji Statistik

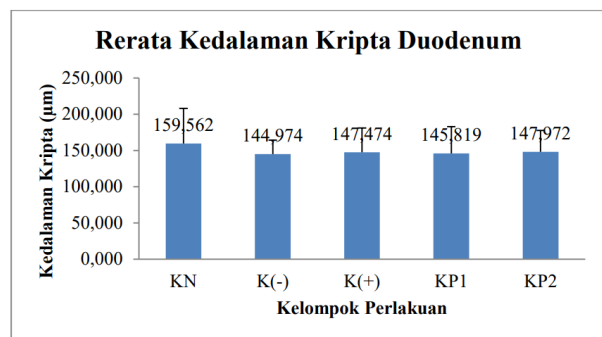
Gambar 2 menunjukkan data mengenai tinggi vili diolah dengan uji Kruskal Wallis dan dilanjutkan dengan uji post-hoc Mann Whitney.



Gambar 2. Rerata tinggi vili duodenum berdasarkan kelompok perlakuan.

Keterangan : Uji *Mann Whitney* ($p < 0,05$). * = berbeda secara signifikan dengan kelompok kontrol negatif pada $p < 0,05$. ** = berbeda secara signifikan dengan kelompok kontrol normal pada $p < 0,05$. *** = berbeda secara signifikan dengan kelompok kontrol normal dan kelompok kontrol negatif pada $p < 0,05$.

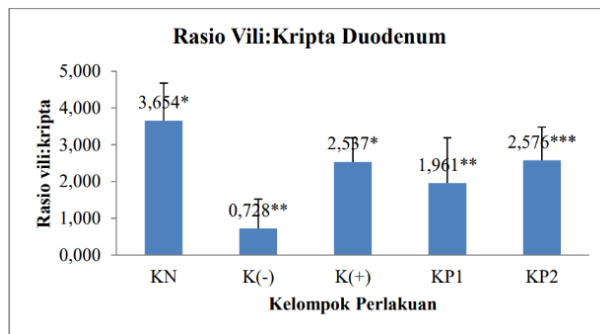
Data kedalaman kriptas tidak terdistribusi normal dan tidak homogen, sehingga data diuji menggunakan uji statistik non-parametrik Kruskal-Wallis yang menunjukkan bahwa tidak ada perbedaan bermakna antara setiap kelompok yang ditampilkan pada Gambar 3.



Gambar 3. Rerata kedalaman kriptas duodenum berdasarkan kelompok perlakuan.

Keterangan : Tidak terdapat perbedaan kedalaman kriptas antar kelompok.

Gambar 4 memperlihatkan data rasio/perbandingan tinggi vili dan kedalaman kriptas didapatkan dengan cara membandingkan rerata tinggi vili dan kedalaman kriptas. Data terdistribusi normal dan homogen, sehingga data diuji menggunakan uji One-Way ANOVA dan dilanjutkan dengan uji post-hoc LSD.



Gambar 4. Rerata vili:kripta duodenum berdasarkan kelompok perlakuan.

Keterangan : Uji LSD ($p < 0,05$). * = berbeda secara signifikan dengan kelompok kontrol negatif pada $p < 0,05$. ** = berbeda secara signifikan dengan kelompok kontrol normal pada $p < 0,05$. *** = berbeda secara signifikan dengan kelompok kontrol normal dan kelompok kontrol positif pada $p < 0,05$.

PEMBAHASAN

Penelitian ini dilakukan dengan memberikan madu hutan (*Apis dorsata*) dengan dosis 1,55 ml/kgBB dan 3,1 mg/kgBB pada tikus dengan berat 60 kg. Kesetaraan berdasarkan berat badan juga dipengaruhi oleh faktor lain seperti variasi sistem fungsional tubuh yang dapat mengubah farmakokinetik suatu zat dalam tubuh.(19)

Lebah madu hutan memakan nektar dari berbagai sumber nektar sehingga aroma dan rasa menjadi lebih kaya dan kompleks.(20) Madu hutan (*Apis dorsata*) yang digunakan dalam penelitian ini berasal dari kawasan Danau Sentarum, Kapuas Hulu yang dialiri oleh air Sungai Kapuas sehingga menjadi hamparan lahan basah seluas lebih dari 120.000 ha. Keanekaragaman flora di kawasan Danau Sentarum, Kapuas Hulu diantaranya adalah *Dinichilanthe borneensis*, *Menungau Vaticamenungau*, *Putat* (*Barringtonia acutangula*), *Kayu Tahun* (*Carilla bracteata*), *Rengas* (*Gluta rengas*), *Kawi* (*Shorea*

balangeran), *Ramin* (*Gonytylus bacanus*), *Ransa* (*Eugeissona ambigua*), dan yang lainnya.(21) Manfaat madu hutan diantaranya adalah sebagai pengganti gula, mudah dicerna, sebagai penyembuhan luka, antioksidan, dan antimikroba.(22)

Madu hutan yang digunakan dalam penelitian ini telah dilakukan uji kualitatif flavonoid dengan menggunakan metode mikrokimiawi (uji warna), didapatkan hasil bahwa madu hutan (*Apis dorsata*) yang digunakan dalam penelitian ini memiliki kandungan flavonoid dari parameter uji flavonoid KLT ($AlCl_3$) dengan kadar++ (kadar cukup). Prinsip penetapan kadar flavonoid dengan pereaksi $AlCl_3$ (aluminium klorida) adalah dengan terjadinya pembentukan kompleks antara aluminium klorida dengan gugus keto pada atom C-4 dan gugus hidroksi pada atom C-3 atau C-5 yang berasal dari flavon dan flavonol. Senyawa yang digunakan sebagai standar pada penetapan kadar flavonoid secara kualitatif ini adalah quersetin. Quersetin merupakan flavonoid golongan flavonol yang memiliki gugus keto pada atom C-4 dan juga hidroksil pada atom C-3 dan C-5.(23,24) Flavonoid memiliki manfaat untuk melindungi struktur sel, meningkatkan efektifitas vitamin C, antiinflamasi, mencegah pengeroposan tulang, dan sebagai antibiotik.(23)

Aspirin digunakan sebagai pembentuk model kerusakan pada jaringan duodenum. Dosis aspirin yang digunakan pada penelitian ini adalah 400 mg/kgBB yang sebelumnya telah dilakukan uji pendahuluan dengan didapatkan bahwa aspirin dengan dosis 400 mg/kgBB dapat menyebabkan kerusakan mukosa duodenum. Mekanisme aspirin dalam merusak struktur gastrointestinal adalah dengan menghambat kerja enzim COX-1 yang merangsang pembentukan prostaglandin sebagai pelindung mukosa gastrointestinal, hal ini menyebabkan penipisan prostaglandin.(25) Kerusakan struktur duodenum yang disebabkan oleh aspirin ditandai dengan adanya perubahan struktur duodenum berupa deskuamasi, erosi, maupun ulserasi.(11)



Penghambatan sintesis prostaglandin akan mengakibatkan pertahanan mukosa saluran cerna terganggu. Hal ini menyebabkan terjadinya penurunan sekresi mukus dan bikarbonat yang merupakan barier protektif terhadap serangan asam serta berkurangnya aliran darah ke mukosa. Keadaan tersebut dapat menimbulkan adhesi neutrofil pada endotel pembuluh darah yang dapat mengakibatkan pelepasan radikal bebas sehingga berujung pada kematian sel yang pada akhirnya akan menimbulkan kerusakan mukosa saluran cerna.(26)

Usaha untuk mengurangi toksisitas yang ditimbulkan oleh aspirin salah satunya adalah dengan pemberian sukralfat. Sukralfat dapat meningkatkan perlindungan mukosa dan mencegah ulkus duodenum.(27) Pada penelitian ini, sukralfat berperan sebagai kontrol positif. Dosis sukralfat yang diberikan adalah 354 mg/kgBB. Sukralfat membentuk polimer mirip lem dalam suasana asam dan selektif terikat dengan jaringan nekrotik tukak.(28)

Kelompok perlakuan 1 dan 2 memiliki tinggi vili yang lebih baik dibandingkan dengan kelompok kontrol negatif dan menunjukkan perbedaan bermakna secara statistik antara rerata tinggi vili pada kelompok 1 dan 2 dengan tinggi vili pada kelompok kontrol negatif. Hasil penelitian ini mendukung penelitian yang dilakukan oleh Prasetyo (2022) yang mengamati bahwa kerusakan mukosa duodenum yang dinilai dengan menggunakan skoring Barthel-Manja menunjukkan mukosa duodenum pada pemberian madu hutan (*Apis dorsata*) dengan dosis 1,55 ml/kgBB dan 3,1 mg/kgBB memiliki nilai integritas kerusakan mukosa duodenum yang lebih rendah dibandingkan dengan kelompok kontrol negatif.(29) Tinggi vili pada kelompok perlakuan 1 lebih rendah jika dibandingkan dengan tinggi vili pada kelompok perlakuan 2. Hasil uji statistik didapatkan perbedaan bermakna antara tinggi vili antara kelompok perlakuan 1 dan 2. Hal ini dikarenakan gambaran pada kelompok perlakuan 1 sebagian besar ditemukan gambaran kerusakan berupa erosi dan dekuamasi, sedangkan gambaran pada kelompok perlakuan 2 ditemukan gambaran kerusakan berupa

erosi, deskuamasi, dan beberapa gambaran normal.(29) Tinggi vili pada kelompok perlakuan 1 dan 2 masih terdapat perbedaan bermakna dengan tinggi vili pada kelompok kontrol normal yang menunjukkan bahwa pemberian madu hutan (*Apis dorsata*) memberikan efek protektif terhadap struktur duodenum dalam hal ini vili yang berada di mukosa duodenum yang disebabkan oleh pemberian aspirin, namun belum dapat mencapai tinggi vili dalam keadaan normal.

Kedalaman kripta pada kelompok 1 dan 2 memiliki nilai yang lebih baik dibandingkan kedalaman kripta pada kelompok kontrol negatif walaupun tidak bermakna secara statistik. Hal ini menunjukkan bahwa pemberian madu memberikan efek protektif terhadap duodenum. Kedalaman kripta menjadi indikator kecepatan perbaikan jaringan pada vili, semakin besar nilai kedalaman kripta maka semakin cepat pula perbaikan pada vili duodenum yang artinya semakin besar efektivitas penyerapan epitel duodenum.(5)

Rasio/perbandingan vili dan kripta duodenum adalah indikasi semakin luasnya area untuk absorpsi nutrisi.(6) Semakin panjang vili dibandingkan dengan kripta membuktikan bahwa tidak terjadinya degradasi permukaan vili.(4) Rasio/perbandingan tinggi vili dan kedalaman kripta pada kelompok perlakuan 2 berbeda bermakna dibandingkan dengan rasio/perbandingan tinggi vili dan kedalaman kripta pada kelompok kontrol negatif, sedangkan rasio/perbandingan tinggi vili dan kedalaman kripta pada kelompok perlakuan 1 tidak memiliki perbedaan bermakna secara statistik terhadap rasio/perbandingan tinggi vili dan kedalaman kripta pada kelompok kontrol negatif, berdasarkan hasil uji statistik tersebut, dapat dikatakan bahwa pemberian madu dengan dosis 3,1 ml/kgBB lebih mampu mempertahankan rasio/perbandingan tinggi vili dan kedalaman kripta yang artinya mampu meminimalisir terjadinya degradasi pada permukaan vili dibandingkan dengan kelompok sampel yang diberikan madu dengan dosis 1,55 ml/kgBB. Namun, rasio/perbandingan tinggi vili dan kedalaman kripta pada perlakuan 1 dan 2 masih memiliki perbedaan yang bermakna



dengan kelompok perlakuan kontrol normal. Hal ini menunjukkan bahwa pemberian madu dengan dosis 1,55 ml/kgBB dan 3,1 ml/kgBB masih belum mampu mencapai rasio/perbandingan tinggi vili dan kedalaman kriptas pada kelompok kontrol normal.

Flavonoid yang terkandung didalam madu memiliki aktivitas farmakologi antiinflamasi, antimikroba, dan juga berperan sebagai pencegah ulkus peptikum melalui mekanisme antisekresi dan antioksidan.(30) Flavonol merupakan klasifikasi dari flavonoid yang memiliki jumlah ikatan jenuh C. Quercetin yang ditemukan memiliki kadar cukup pada madu hutan (*Apis dorsata*) yang digunakan dalam penelitian ini merupakan salah satu kandungan dari flavonol dan termasuk salah satu flavonol terbaik.(31) Quercetin dapat menghambat pengeluaran mediator proinflamasi dengan cara menurunkan aktivasi nuclear factor kappa beta dan menurunkan kadar monocyte chemoattractant protein-1, sehingga mampu mencegah terjadinya ulkus.(32) Antioksidan juga merupakan salah satu aktivitas farmakologi yang dimiliki oleh senyawa quercetin. Mekanisme antioksidan dari flavonoid yaitu dengan menangkis ROS, mencegah regenerasi ROS, dan secara tidak langsung dapat meningkatkan aktivitas dari enzim antioksidan seluler. Pencegahan terbentuknya ROS yaitu dengan menghambat kerja enzim xantin oksidase dan NADPH oksidase, serta mengkelat logam seperti Fe^{2+} dan Cu^{2+} sehingga dapat mencegah reaksi redoks yang akan menghasilkan radikal bebas.(33) Aktivitas antioksidan pada madu juga berasal dari kandungan vitamin C, vitamin E, dan karotenoid yang memberikan perlindungan terhadap kerusakan oksidatif melalui aktivitas eliminasi radikal bebas dan meningkatkan sistem pertahanan antioksidan enzimatik dan non-enzimatik.(34)

Tinggi vili, kedalaman kriptas, dan rasio/perbandingan tinggi vili dan kedalaman kriptas pada kelompok kontrol positif memiliki nilai yang sedikit lebih rendah dibandingkan dengan kelompok perlakuan 2 dikarenakan adanya keterbatasan dalam penelitian ini. Dosis penggunaan sukralfat adalah 4kali sehari dengan dosis 1 gram sekali

penggunaan.(28) Namun, dalam penelitian ini pemberian sukralfat diberikan dengan dosis sukralfat 4 gram sekali dalam sehari, besar kemungkinan inilah yang menyebabkan tinggi vili, kedalaman kriptas, dan rasio/perbandingan tinggi vili dan kedalaman kriptas pada kelompok perlakuan kontrol positif lebih rendah dibandingkan dengan pada kelompok perlakuan 2.

KESIMPULAN

Berdasarkan data, analisis, dan pembahasan dalam penelitian, dapat disimpulkan bahwa :

1. Pemberian madu hutan (*Apis dorsata*) memberikan efek protektif pada gambaran histologi jaringan duodenum tikus (*Rattus norvegicus*) jantan Galur Wistar yang diberi pajanan aspirin.
2. Kelompok tikus yang diberi madu hutan dengan dosis 1,55 ml/kgBB, 3,1 ml/kgBB, dan aspirin memiliki vili yang lebih tinggi dibandingkan dengan kelompok tikus yang hanya diberi aspirin.
3. Kelompok tikus yang diberi madu hutan dengan dosis 1,55 ml/kgBB, 3,1 ml/kgBB, dan aspirin memiliki kedalaman kriptas yang lebih baik dibandingkan dengan kelompok tikus yang hanya diberi aspirin.
4. Kelompok tikus yang diberi madu hutan dengan dosis 1,55 ml/kgBB, 3,1 ml/kgBB, dan aspirin memiliki rasio yang lebih baik dibandingkan dengan rasio tinggi vili : kriptas duodenum tikus yang hanya diberi aspirin.

DAFTAR PUSTAKA

1. Mescher A. Histologi Dasar Junqueira Teks & Atlas. 14th ed. Jakarta: Penerbit Buku Kedokteran EGC; 2017.
2. Eroschenko VP, Fiore MSH di. DiFiore's Atlas of Histology With Functional Correlations. 12th ed. Philadelphia: Wolters Kluwer Health/Lippincott Williams & Wilkins; 2013.
3. Gartner LP. Textbook of Histology. 4th ed. Philadelphia: Elsevier; 2017.
4. Setiawan H, Utami LB, Zulfikar M. Serbuk Daun Jambu Biji Memperbaiki Performans Pertumbuhan dan Morfologi Duodenum Ayam Jawa Super. *J Vet.* 2018;19(4):554-.
5. Rajput N, Naeem M, Yan R, Xiang Z. Effect of Dietary Supplementation of Curcumin on Growth Performance, Intestinal Morphology and Nutrients Utilization of Broiler Chicks. *J Poult Sci.* 2013;50(1):44-52.
6. Sio C, Abdullah N, Tan W, Ho Y. Influence of beta-glucanase-producing *Lactobacillus* strains on intestinal characteristics and feed passage rate of broiler chickens. *Poult Sci.* 2005;84(5):734-41.



7. Vincent A, Trianto HF, Ilmiawan MI. Pengaruh Pajanan Monosodium Glutamat terhadap Histologi Duodenum Tikus Putih. *eJournal Kedokt Indones*. 2014;2(3).
8. Flood P, Rathmell J, Shafer S. *Stoelting's Pharmacology & Physiology in Anesthetic Practice*. 5th ed. Philadelphia: Wolters Kluwers Health; 2015.
9. Lovell A, Ernst M. Drug-Induced Hypertension: Focus on Mechanisms and Management. *Curr Hypertens Rep*. 2017;19(5).
10. Diyah NW, Siswandono. Docking Molekul dan Sintesis Turunan Asam Benzoil Salisilat Tersubstitusi Klor Sebagai Penghambat Siklooksigenase-2. *Berk Ilm Kim Farm*. 2014;3.
11. Nuraeni D. Pengaruh Pemberian Aspirin Dosis Toksik per Oral terhadap Histopatologi Gaster, Duodenum, dan Jejunum Tikus Wistar [Internet]. Universitas Diponegoro; 2007. Available from: <http://eprints.undip.ac.id/22600/>
12. Katzung BG, Masters SB, Trevor AJ. *Basic & clinical pharmacology*. New York: McGraw-Hill Medical; 2012.
13. Kuna L, Jakab J, Smolic R, Raguz-Lucic N, Vcev A, Smolic M. Peptic Ulcer Disease: A Brief Review of Conventional Therapy and Herbal Treatment Options. *J Clin Med*. 2019;8(2):179.
14. Gebermariam T, Brhane G. Determination of quality and adulteration effects of honey from adigrat and its surrounding areas. *Int J Technol Enhancements Emerg Res*. 2014;2(10).
15. Khalil I, Moniruzzaman M, Boukraa L, Benhanifia M, Islam A, Islam N, et al. Physicochemical and antioxidant properties of Algerian honey. *Molecules*. 2012;17(9):11199–215.
16. Hardiningtyas S, Purwaningsih S, Handharyani E. Aktivitas Antioksidan dan Efek Hepatoprotektif Daun Bakau Api-api Putih. *Pengolah Has Perikan Indones*. 2014;17(1).
17. Kumar V, Abbas A, Aster J. *Buku Ajar Patologi Robbins*. 9th ed. Nasar IM, Cornain S, editors. Singapura: Saunders; 2015.
18. Wiati FF, Armaliana D. Pengaruh Madu Terhadap Gambaran Mikroskopis Duodenum Pada Tikus Wistar Yang Diberi Pajanan Monosodium Glutamat. Universitas Diponegoro; 2015.
19. Nair A, Jacob S. A simple practice guide for dose conversion between animals and human. *J Basic Clin Pharm*. 2016;7(2):27–31.
20. Al Fady M. *Madu dan Luka Diabetik*. Yogyakarta: Gosen Publishing; 2015.
21. Azwar W. Rencana Pengelolaan Hutan Jangka Panjang KPH Model Kapuas Hulu 2014-2024. Mataso: Kesatuan Pengelola Hutan Model Kapuas Hulu; 2014.
22. Wulansari D. *Madu Sebagai Terapi Komplementer*. Yogyakarta: Graha Ilmu; 2018.
23. Nurmila N, Sinay H, Watuguly T. Identifikasi dan Analisis Kadar flavonoid Ekstrak Getah Angsana (*Pterocarpus indicus* Willd) di Dusun Wanath Kecamatan Leihitu Kabupaten Maluku Tengah. *J Biol Pendidik dan Terap*. 2019;5(2):65–71.
24. Azizah D, nUr, Kumolowati E, Faramayuda F. Penetapan Kadar Flavonoid Metode AlCl₃ pada Ekstrak Metanol Kulit Buah Kakao (*Theobroma cacao* L.). *Kartika J Ilm Farm*. 2014;2(2).
25. Cryer B, Mahaffey K. Gastrointestinal ulcers, role of aspirin, and clinical outcomes: pathobiology, diagnosis, and treatment. *J Multidiscip Healthc*. 2014;7:137–46.
26. Bintari G, Windarti I, Fiana D. Temulawak (*Curcuma xanthorrhiza* Roxb) as gastroprotector of mucosal cell damage. *Med J Lampung Univ*. 2014;3(5):77–84.
27. Shcellack N. An overview of gastropathy induced by nonsteroidal anti-inflammatory drugs. *South African Pharm J*. 2012;79(4):12–8.
28. Longo DL, Fauci, Anthony S. *Harrison's Gastroenterology and Hepatology*. Jakarta: EGC; 2014.
29. Prasetyo A. Uji Efek Protektif Madu Pada Jaringan Duodenum Tikus Jantan Galur Wistas Yang diberi Pajanan Aspirin. *J Kedokt Unram*. 2022;11(2).
30. Mota K, Dias G, Pinto M, Luiz-Ferreira A, Souza-Brito A, Hiruma-Lima C, et al. Flavonoids with gastroprotective activity. *Molecules*. 2009;14(3):979–1012.
31. Wang T, Li Q, Bi K. Bioactive flavonoids in medicinal plants: Structure, activity and biological fate. *Asian J Pharm Sci*. 2018;13(1):12–23.
32. Masyhur M, Handono K, Fitri LE, Indra MR. Quercetin sebagai Penghambat Aktivasi NF- κ B dan Penurunan Kadar MCP-1 pada Kultur HUVECs yang Dipapar dengan Leptin. *J Kedokt Braijaya*. 2011;26(4).
33. Akhlaghi M, Bandy B. Mechanisms of flavonoid protection against myocardial ischemia-reperfusion injury. *J Cell Cardiol*. 2009;46(3):309–217.
34. Adikwu E, Deo O. Hepatoprotective Effect of Vitamin C (Ascorbic Acid). *Pharmacol Pharm*. 2013;4(1):84–92.