

Varises Esofagus

Shofa Rona Alya Nuha^{1*}, Ratu Asyifa Sukma Ayu¹, Sastraningsih Setiawati¹, Suci Nurjanah¹, Yusra Pintaningrum²

¹ Program Studi Pendidikan Dokter, Fakultas Kedokteran dan Ilmu Kesehatan Universitas Mataram, Mataram, Indonesia.

² Staf Pengajar Bagian Kardiologi, Fakultas Kedokteran dan Ilmu Kesehatan Universitas Mataram, Mataram, Indonesia.

DOI 10.29303/lmj.v2i2.2762

Article Info

Received : 17 Juni 2023

Revised : 11 Juli 2023

Accepted : 23 Agustus 2023

Abstract: In patients with liver cirrhosis, portal hypertension causes dilated submucosal veins in the distal esophagus, which are known as esophageal varices. Increased portal vein pressure in patients with cirrhosis of the liver causes approximately 30-70% of patients to develop esophageal varices. Esophageal varices are one of the side effects of liver cirrhosis, a condition marked by pathological changes from the late stage of hepatic fibrosis that develops gradually and is characterized by the creation of regenerating nodules. In order to achieve homeostasis in cases of variceal bleeding, a number of therapies can be given to patients with esophageal varices, including pharmacological therapy and endoscopic therapy. In particular, endoscopic therapy consists of sclerotherapy and ligation.

Keywords: esophageal varices, liver cirrhosis, portal hypertension, bleeding

Pendahuluan

Varises esofagus adalah pelebaran vena submucosa pada distal esofagus akibat hipertensi portal pada pasien sirosis hati (Kalista et al., 2019; Meseeha, and Attia, 2022). Varises esofagus adalah salah satu bentuk komplikasi dari penyakit sirosis hati, yaitu perubahan patologis dari stadium akhir fibrosis hepatic yang berlangsung progresif dan ditandai dengan terbentuknya nodul regeneratif (Sudoyo et al., 2009). Pada pasien dengan sirosis hati dapat terjadi hipertensi portal yang menyebabkan terjadinya varises esofagus (Kalista et al., 2019). Hipertensi portal merupakan kondisi terjadinya peningkatan tekanan dalam sistem vena portal yang ditentukan oleh peningkatan gradien tekanan portal (perbedaan tekanan antara tekanan vena portal dan tekanan di dalam vena cava inferior atau vena hepatic) yang dapat diukur dengan *Hepatic Venous Pressure Gradient* (HVPG) dengan batas normal gradien tekanan ≤ 5 mmHg, jika lebih dari itu dapat menjadi tanda adanya hipertensi portal (Oliver et al., 2022). Varises esofagus dapat pecah sehingga terjadi perdarahan parah dan menjadi salah satu penyebab

tersering dari perdarahan saluran cerna bagian atas (Kalista et al., 2019; Meseeha and Attia, 2022).

Terdapat beberapa faktor risiko perdarahan varises yang dapat ditemukan saat pemeriksaan endoskopi seperti *red color sign*. Selain itu ukuran dari varises juga menjadi faktor risiko varises, semakin besar ukuran semakin besar potensi untuk pecah. Konsumsi alkohol secara berlebihan juga menjadi salah satu faktor risiko (Meseeha and Attia, 2022).

Peningkatan tekanan vena portal pada pasien dengan sirosis hati menyebabkan sekitar 30-70% pasien mengalami varises esofagus (LaBrecque et al., 2013). Berdasarkan studi yang dilakukan pada pasien sirosis hati di Rumah Sakit Dr. Cipto Mangunkusumo Indonesia didapatkan data sekitar 57,4% dari 148 pasien sirosis hati mengalami varises esofagus, dengan varises esofagus kecil sekitar 23,6% dan varises esofagus besar sekitar 33,8% (Sulaiman et al., 2022).

Kemungkinan terjadinya pendarahan juga meningkat seiring dengan peningkatan ukuran varises, 10% varises esofagus kecil dapat berkembang menjadi varises esofagus besar. Pada varises esofagus kecil resiko pendarahan mencapai 5% sedangkan pada yang

Email: alynuha11@gmail.com (*Corresponding Author)

besar resiko pendarahan mencapai 15%. (Kovacs and Jensen, 2019). Mortalitas paling tinggi terjadi di beberapa hari pertama hingga minggu perdarahan pertama, penatalaksanaan lebih awal perlu dilakukan untuk menghindari kematian. (Netiana, 2020)

Patofisiologi

Varises esofagus merupakan akibat dari berkembangnya pembuluh darah kolateral di dalam esofagus yang merupakan dampak dari hipertensi porta (Nagashima et al., 2020). Hipertensi portal disebabkan oleh obstruksi dari beberapa faktor yakni faktor mekanik berupa fibrosis hati, nodul regeneratif maupun mikrothrombi. Faktor dinamik berupa ketidakseimbangan vasoaktif dan disfungsi dari senyawa endotelial pembuluh darah seperti menurunnya natrium oksida (NO), karbonmonoksida (CO), dan prostaglandin E2 yang diproduksi hati berperan sebagai senyawa vasodilator. Selain itu aktivasi dari sel stelata yang merupakan pencetus awal mula terjadinya fibrosis juga berkontribusi pada peningkatan resistensi vena intrahepatik. Faktor-faktor tersebut menyebabkan peningkatan resistensi vena intrahepatik dan aliran darah portal menyebabkan hipertensi portal. (Buob, Johnston and Webster, 2011).

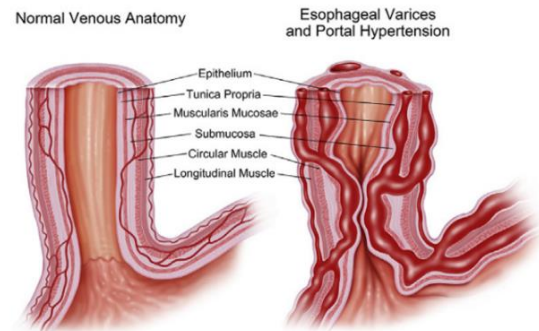
Risiko terjadinya varises esofagus ditentukan oleh derajat HVPG pasien. Pada pasien dengan HVPG normal atau <10 mmHg belum ditemukan adanya varises, namun pasien dengan HVPG \geq 10 mmHg mempunyai risiko terjadinya varises kecil tanpa pendarahan dengan perkembangan varises pertahun sebesar 8 persen. (LaBrecque et al., 2013).

Pasien dengan sirosis hati yang belum memiliki varises, umumnya belum mengalami hipertensi portal atau tekanan portalnya belum cukup tinggi untuk menjadi suatu varises esofagus. Peningkatan tekanan portal dapat menyebabkan dilatasi vena dan berlanjut menjadi varises. Seiring dengan peningkatan tersebut, terjadi juga peningkatan aliran darah pada vena yang mengalami varises sehingga menimbulkan peningkatan tegangan di dinding pembuluh darah vena. Peningkatan tersebut mengakibatkan perdarahan varises, yang dihasilkan oleh pecahnya pembuluh darah vena akibat gaya ekspansi ke dinding pembuluh darah lebih tinggi daripada ketegangan maksimal dindingnya. (Bochnia et al., 2008)

Manifestasi Klinis

Pada saat anamnesis pasien dengan varises esofagus umumnya didapatkan data riwayat konsumsi alkohol yang berlebihan, penurunan berat badan yang sangat cepat, anoreksia, dan rasa tidak nyaman pada perut. Saat pemeriksaan fisik ditemukan adanya hematemesis dan melena, perdarahan rektal, ikterik,

varises pada anal atau rektal, hipotensi, dan takikardia. Pada pemeriksaan abdomen dijumpai hati teraba membesar dan keras pada kasus sirosis, ditemukan juga splenomegali, dan asites. (Meseeha and Attia, 2022)



Gambar 1. Vena normal dan vena dengan varises esofagus yang mengalami peningkatan aliran darah akibat tekanan portal/hipertensi portal sehingga menyebabkan pelebaran plexus vena submukosa yang menghasilkan peningkatan tekanan intravariceal dan peningkatan tegangan dinding pada varises (Kovacs and Jensen, 2019)

Diagnosis

Esophago-gastro-duodenoscopy (EGD) adalah standard baku emas untuk mendiagnosis ada tidaknya varises esofagus (LaBrecque et al., 2013). Pemeriksaan ini bisa menegakkan varises esofagus dengan ketepatan hampir 100%.

Pada pasien dengan sirosis kompensata dan tidak didapatkan varises, pemeriksaan EGD harus diulang setiap 2 sampai 3 tahun, sedangkan bila ada varises kecil, maka pemeriksaan EGD diulang setiap 1 sampai 2 tahun. Pada sirosis dekompensata, pemeriksaan EGD dilakukan setiap tahun (Netiana, 2020). Jika pemeriksaan EGD tidak tersedia maka boleh menggunakan *Doppler* Ultrasonografi untuk menilai sirkulasi pembuluh darah. Pilihan ketiga adalah menggunakan radiografi dengan kontras barium di esofagus dan abdomen (LaBrecque et al., 2013). Pemeriksaan ini bisa digunakan untuk mendiagnosis hampir 70% kasus varises esofagus, namun pada pemeriksaan ini tidak bisa memperlihatkan varises esofagus yang berukuran kecil. Angiografi juga dapat dilakukan pada vena porta untuk menilai vaskularisasi dan dilatasi vena (Price and Wilson, 2006). Evaluasi yang penting dilakukan adalah lokasi varises, warna, besar varises, tanda-tanda pendarahan akut atau berulang, juga bisa mengevaluasi penyebab serta keparahan penyakit hati (Cardey et al., 2019).

Penatalaksanaan

Pendarahan varises esofagus adalah komplikasi umum dan berat dari hipertensi portal. Pada varises dengan risiko perdarahan tinggi, dapat diberikan propranolol 80-240 mg per hari yang dikombinasi dengan 2 X 40 mg/hari isosorbide mononitrat. Pada kondisi terjadi perdarahan varises dan tindakan endoskopi emergensi tidak dapat dilakukan, maka alternatif terapi lain yang diberikan bisa berupa pemberian terlipresin IV 2 mg, diulang kembali setiap 4-6 jam dengan dosis 1 mg dalam 2 hingga 3 hari (Netiana and Juniati, 2020).

Terapi endoskopi dilakukan terutama dalam upaya mencapai homeostatis pada kasus perdarahan varises. Hasil dari temuan endoskopi juga berguna sebagai indikator prognosis untuk risiko perdarahan ulang. Endoskopi pada pasien varises esofagus dapat dilakukan sebelum terjadinya perdarahan pertama, saat berlangsungnya perdarahan, dan setelah perdarahan pertama kali terjadi. Terapi endoskopi efektif dalam mengendalikan perdarahan aktif dan mencegah perdarahan varises berulang lebih baik dibandingkan terapi medikamentosa (Netiana and Juniati, 2020). Terapi endoskopi terdiri dari skleroterapi dan ligasi. Skleroterapi adalah metode pengobatan dengan agen sklerosis (etanolamina oleat) yang akan disuntikkan ke dalam varises untuk mengontrol perdarahan, sedangkan teknik ligasi dilakukan untuk memblokir aliran darah varises secara fisik dan memicu fibrosis (Nagashima et al., 2020).

Alternatif lain apabila terapi endoskopi dan farmakologi gagal dilakukan atau perdarahan tetap tidak terkendali adalah dengan *Transjugular Intrahepatic Portosystemic Shunt* (TIPS). TIPS merupakan mekanisme penurunan tahanan aliran porta dengan cara *shunt* (memotong) aliran melalui hati. Ketika perdarahan awal terjadi, biasanya dikontrol dengan perawatan endoskopik yang kurang invasif dan/atau terapi farmakologis (Pomier-Layrargues et al., 2012). Prinsip dari TIPS adalah terhubungnya vena hepatic dengan cabang vena porta intrahepatic. Mekanisme pemasangan TIPS adalah dengan memasukkan *puncture needle* melalui kateter jugular menuju vena hepatic kanan, dilanjutkan dengan penusukkan pada cabang dari vena porta intra hepatic dan lubang yang terbentuk akan diperbesar lalu difiksasi menggunakan *expanding stent*. (Netiana and Juniati, 2020).

Prognosis

Prognosis dari varises esofagus bergantung pada kondisi umum pasien, nilai cadangan fungsi hati, dan komorbiditas yang terkait (Pomier-Layrargues et al., 2012). Sekitar 30% pasien dengan varises esofagus akan mengalami perdarahan setelah didiagnosis pada

tahun pertama. Pasien yang telah mengalami perdarahan sebelumnya dan tidak mendapatkan terapi akan mendapatkan perdarahan ulang berlanjut dalam 1-2 tahun (Netiana and Juniati, 2020). Sekali seorang pasien mengalami satu episode perdarahan varises, maka 70% kemungkinan akan mengalami perdarahan ulangan. Setidaknya 30% dari episode perdarahan ulang tersebut dapat berakibat fatal (Meseha and Attia, 2022).

Kesimpulan

Varises esofagus adalah pelebaran vena submukosa pada distal esofagus akibat hipertensi portal sebagai salah satu bentuk komplikasi dari sirosis hati. Pasien dengan sirosis hati dapat mengalami hipertensi portal yang menyebabkan terjadinya varises esofagus. Varises esofagus terjadi karena berkembangnya pembuluh darah kolateral dalam esofagus sebagai akibat dari hipertensi portal. Penyebab dari hipertensi portal adalah obstruksi dari beberapa faktor mekanik dan faktor dinamik yang akan meningkatkan resistensi vena intrahepatik dan aliran darah portal. Hipertensi portal ditandai dengan meningkatnya *Hepatic Venous Portal Pressure Gradient* (HVPG) yang normalnya berkisar antara 0-5 mmHg dan risiko terjadinya varises esofagus ditentukan oleh derajat dari HVPG. Pada anamnesis ditemukan gejala perdarahan pada esofagus akibat dari sirosis yang masih belum terdeteksi, penurunan berat badan, anoreksia, rasa tidak nyaman paa perut, riwayat alkohol, hematemesis, melena, perdarahan rectal, ikterik, varises anal/rektal, hipotensi dan takikardia. *Esophago-gastro-duodenoscopy* (EGD) merupakan standar baku emas untuk mendiagnosis varises esofagus.

Referensi

- Bochnia, M. et al. (2008) 'varises esofagus - Patofisiologi, diagnostik, pengobatan konservatif dan pencegahan perdarahan', *Kemajuan dalam Kedokteran Klinis dan Eksperimental*, 17(3), hlm. 351-357.
- Buob, S., Johnston, A. N. dan Webster, C. R. L. (2011) 'Portal Hipertensi: Patofisiologi, Diagnosis, dan Perawatan', *Journal of Veterinary Internal Medicine*, 25 (2), hlm. 169-186. doi: 10.1111/j.1939-1676.2011.00691.x.
- Cardey, J. et al. (2019) 'Pemutaran varises esofagus pada anak-anak menggunakan endoskopi kapsul esofagus: Studi prospektif multisenter', *Endoskopi*, 51(1), hlm. 10-17. doi: 10.1055/a-0647-1709.

- Kalista, K. F. et al. (2019) 'Profil Klinis Pasien Sirosis Hati dengan Varises Esofagus yang Menjalani Ligasi Varises Esofagus di Rumah Sakit Dr. Cipto Mangunkusumo', *Jurnal Penyakit Dalam Indonesia*, 6(1), pp. 36-41.
- Kovacs, T. O. G. and Jensen, D. M. (2019) 'Varices: Esophageal, Gastric, and Rectal', *Clinics in Liver Disease*, 23(4), pp. 625-642. doi: 10.1016/j.cld.2019.07.005.
- LaBrecque, D. et al. (2013) 'Esophageal Varices WGO 2014', *Pedoman Praktik Organisasi Gastroenterologi Dunia*, (2), hlm. 1-14.
- Meseha, M. and Attia, M. (2022) *Esophageal Varices*, StatPearls Publishing. Available at: <https://www.ncbi.nlm.nih.gov/books/NBK448078/?report=classic>.
- Nagashima, K. et al. (2020) 'Peran USG endoskopi untuk varises esofagus', *Diagnostik*, 10 (12). doi: 10.3390/diagnostik10121007
- Netiana, S. H. J. (2020) 'VARISES ESOFAGUS', Dep/SMF Ilmu Kesehatan Telinga Hidung Tenggorok Bedah Kepala dan Leher. Available at: <https://www.bing.com/ck/a?!&=&p=5da581dba03f12a7jmltdHM9MTY2MTE3NzM1MiZpZ3VpZD05MTI2MTk1NC03OTZkLTQ3YzctYjBjMy11YTZhOTFInzZhNTUmaW5zaWQ9NTE4OA&ptn=3&hsh=3&fclid=ff0f5652-2223-11ed-9d56-46a647f11e1b&u=a1aHR0cDovL2pvdXJuYWwudW5haXluYWMuaWQvZG93bmxvYWQtZnVsbH>.
- Oliver TI, Sharma B, John S. Portal Hypertension. [Updated 2022 May 10]. In: StatPearls [Internet]. Treasure Island (FL): StatPearls Publishing; 2022 Jan-.
- Pomier-Layrargues, G. et al. (2012) 'The Transjugular Intrahepatic Portosystemic Shunt dalam Pengobatan Hipertensi Portal: Status Saat Ini', *International Journal of Hepatology*, 2012, hlm. 1-12. doi: 10.1155/2012/167868.
- Price, S. A. and Wilson, L. M. (2006) *Patofisiologi Konsep Kinis Proses-Proses Penyakit Volume 1*. 6th edn, EGC. edisi ke-6 Jakarta
- Sulaiman, A. S. et al. (2022) 'The Prevalence and Clinical Predictors of Esophageal Varices in Liver Cirrhosis Patients at Dr. Cipto Mangunkusumo National Referral Hospital in Indonesia', *Teikyo Medical Journal*, 45(04), pp. 6621-6629. Available at: <https://www.teikyomedicaljournal.com/article/the-prevalence-and-clinical-predictors-of->