

## Perforasi Kolon pada Kanker Kolon

Ni Kadek Mega Suryantini<sup>1</sup>, Lendi Leskia Putri<sup>1</sup>, Ayundha Rizky Lestary<sup>1</sup>, Elrica Nadia Rahma<sup>1</sup>, Talitha Syahla<sup>1</sup>, Arif Zuhan<sup>2</sup>

<sup>1</sup> Program Studi Pendidikan Dokter, Fakultas Kedokteran dan Ilmu Kesehatan Universitas Mataram, Mataram, Indonesia.

<sup>2</sup> Staf Pengajar Bagian Bedah Digestif, Fakultas Kedokteran dan Ilmu Kesehatan Universitas Mataram, Mataram, Indonesia.

DOI: <https://doi.org/10.29303/lmj.v2i1.1577>

### Article Info

Received : 22 September 2022

Revised : 11 Mei 2023

Accepted : 15 Mei 2023

**Abstract:** Colonic perforation is a complication that occurs in colon cancer patients, where colonic perforation most often occurs is the sigmoid colon. The prevalence of perforation in colon cancer patients could reach 3-10%. The risk factors that can be developed into the cause of colon cancer are advanced age, history of colon cancer, and a family history of colon cancer (familial adenomatous polyposis). There are two things that are the basis of colon cancer perforation, namely perforation at the cancer site due to tumor necrosis and perforation caused by the stream from the proximal colon which is distended due to obstruction of the tumor. Perforations caused by colon cancer can be divided into two types, namely free perforations and closed perforations. The general treatment for perforated cancer is emergency resection followed by a primary ileocolic anastomosis. One of the discontinuity resection procedures is surgery performed with the Hartmann procedure, it is done to remove the abnormal area and then a colostomy.

**Keywords:** Colon Perforation, Etiology, Management, Colon Cancer

### Introduction

Perforasi kolon adalah suatu komplikasi yang jarang terjadi pada pasien dengan kanker kolon dan pada umumnya memerlukan pembedahan darurat (Otani et al., 2019). Tingkat mortalitas dan morbiditas pembedahan kanker kolon tergolong tinggi. Banyak faktor yang menyebabkan tingginya angka kematian antara lain faktor usia lanjut, transfusi darah, adanya iskemia kolon, penyakit metastasis, pembuatan stoma dan stadium lanjut pada tumor (Ozogul et al., 2014). Tatalaksana perforasi kolon dapat dilakukan dengan operasi darurat perforasi kanker usus dilakukan secara bertahap. Pada operasi pertama dengan prosedur kolostomi. Penanganan secara umum pada kanker perforasi yaitu reseksi darurat yang diikuti oleh anastomosis ileokolika primer (Otani et al., 2019).

### Materials and Methods

Metode yang digunakan dalam penulisan ini adalah studi literatur dengan cara mengumpulkan literatur yang relevan dari berbagai referensi dan terfokus pada topik yang diangkat yaitu perforasi kolon pada kanker kolon. Pencarian literatur dilakukan dengan menggunakan website pencarian kepustakaan dengan PubMed, ScienceDirect, Cochrane Library, Google Scholar, dan Proquest dengan kata kunci pencarian yaitu *colon perforation*, *etiology*, *management*, dan *colon cancer*. Dalam studi literatur penulis memilih publikasi berbahasa Indonesia dan Inggris free full text yang memiliki tahun terbit antara tahun 2013 – 2023. Jumlah artikel akhir yang dipilih oleh penulis berjumlah 19 artikel.

### Result and Discussion

#### Definisi

Perforasi kolon merupakan komplikasi yang jarang terjadi pada pasien dengan kanker kolon dan pada umumnya memerlukan pembedahan darurat

(Otani et al., 2019). Karakteristik perforasi berbeda berdasarkan lokasi perforasi pada lokasi kanker karena nekrosis tumor atau perforasi proksimal ke lokasi kanker yang disebabkan oleh aliran dari kolon proksimal yang distensi akibat obstruksi tumor (Otani et al., 2019). Tempat perforasi kolon yang paling sering terjadi adalah kolon sigmoid. Perforasi pada kanker kolon diketahui memiliki prognosis yang buruk selain karena sering terjadi pada kanker stadium lanjut tetapi juga disebabkan oleh perforasi itu sendiri (Lee et al., 2018).

### Epidemiologi

Kanker kolon merupakan kanker usus yang paling umum terjadi dan menjadi penyebab umum ketiga kematian akibat kanker pada wanita dan pria. Sekitar 11-43% dari semua kanker kolon termasuk klinis darurat dan 2-22% mengalami perforasi. Prevalensi perforasi pada pasien kanker kolon dapat mencapai 3-10% (Ozogul et al., 2014). Pasien kanker kolon dengan perforasi memiliki tingkat frekuensi kekambuhan yang lebih besar daripada pasien yang tidak mengalami perforasi karena diketahui bahwa kanker kolon dengan perforasi sangat berisiko tinggi (Lee et al., 2018). Bagian kolon yang paling umum terjadi obstruksi kanker kolon adalah kolon sigmoid, dengan persentase sebesar 75% dari tumor berlokasi di distal fleksura splenica. Persentase perforasi yang berlokasi pada tumor hampir 70% dan perforasi yang berlokasi di proksimal dari lokasi tumor sebesar 30% (Otani et al., 2019).

### Etiologi

Faktor risiko dapat berkembang menjadi penyebab terjadinya kanker kolon yaitu pasien lanjut usia dan terdapat riwayat kanker kolon dan atau riwayat dengan kanker kolon keluarga (*familial adenomatosa poliposis*). Hal tersebut dapat menjadi etiologi kanker kolon karena biasanya yang terserang adalah pasien lanjut usia, serta jika keluarga yang terdiagnosis kanker kolon dengan usia di bawah lima puluh tahun akan memiliki kemungkinan terkena kanker kolon lebih besar (Mármol et al., 2017). Penyakit peradangan pada usus cenderung menghasilkan pertumbuhan dari sel secara abnormal yang disebut dengan displasia. Displasia berpotensi berkembang menjadi anaplastik dan berkembang menjadi tumor (Mármol et al., 2017). Lingkungan dan gaya hidup yang buruk juga dapat menjadi penyebab terjadinya kanker kolon. Hal tersebut terjadi karena asupan makanan dan kadar jaringan adiposa visceral yang meningkat dapat menyebabkan komponen aktif hormonal dari total lemak tubuh akan mendorong perkembangan kanker kolon melalui pengeluaran

sitokin proinflamasi yang mengarah pada terjadinya inflamasi dan meningkatkan kejadian kanker kolon sampai dengan 70% (Kuipers et al., 2013). Etiologi yang dapat menyebabkan terjadinya perforasi yaitu adanya peradangan lokal dan penetrasi yang akhirnya masuk ke dalam kolon dan akibat trauma mekanis dari prosedur tindakan pembedahan (Lu et al., 2022).

### Patofisiologi

Sebagian besar kanker kolon adalah adenokarsinoma yang muncul dari kelenjar penyusun kolon. Umumnya disebabkan oleh mutasi sporadik dan beberapa mutasi tertentu dalam keluarga penderita. Pada mutasi tertentu terdapat gen *Adenomatous Polyposis Coli (APC) Gene* yang bekerja sebagai gen penekan tumor dengan cara melaksanakan apoptosis. Namun, pada kanker kolon APC bekerja sebaliknya yaitu dengan tidak melaksanakan apoptosis pada sel tumor sehingga akan terjadi pembelahan tidak terkontrol. Hal tersebut akan menyebabkan terjadinya akumulasi polip dan akan mencetuskan gen-gen penekan tumor yang bermutasi lainnya. Seiring dengan berjalannya waktu mutasi gen-gen penekan tumor akan berkembang menjadi suatu keganasan sel yang dapat menyerang sel-sel lainnya. Selain itu, mutasi pada DNA *repair* juga dapat menyebabkan pembelahan sel tidak terkontrol sehingga berkembang menjadi adenokarsinoma (Mármol et al., 2017).

Ketika perforasi berlokasi pada tumor maka kontaminasi peritoneum akan terlokalisasi, biasanya menyebabkan pengumpulan purulen dan mengakibatkan risiko peritonitis parah yang lebih rendah (Otani et al., 2019). Sebaliknya, jika perforasi terjadi di proksimal dari lokasi tumor akan menyebabkan peritonitis dan syok septik parah yang mengakibatkan meningkatkan risiko kematian perioperatif karena penyebaran feses (Pisano et al., 2018). Perforasi yang terjadi pada kolon yang diakibatkan dari tindakan kolonoskopi disebabkan oleh salah satu mekanisme yaitu adanya trauma mekanis akibat kolonoskopi, jenis cedera yang terjadi biasanya mengakibatkan terjadinya perforasi yang besar. Beberapa cedera ini diketahui karena terjadinya perdarahan atau adanya jaringan adiposa visceral di intraperitoneal sehingga perforasi ini membutuhkan tindakan operasi segera. Perforasi pada daerah jaringan yang diangkat dengan prosedur polipektomi akibat prosedur mekanis saat penggunaan instrumen biopsi yang tidak tepat, selain itu perforasi juga dapat terjadi karena dilatasi dari striktur atau penempatan stent. Perforasi akibat kolonoskopi yang ditemukan pada kolon sigmoid sebagai tempat perforasi yang paling

sering terjadi, diikuti dengan sekum, kolon asendens dan transversum dan sisanya di kolon desendens (Rai & Mishra, 2018).

### Faktor Risiko

Kanker kolon memiliki beberapa faktor risiko diantaranya pasien lanjut usia, riwayat terkena kanker kolon, riwayat keluarga dengan kanker kolon, penyakit radang usus, gaya hidup yang buruk, obesitas, dan penggunaan obat antiinflamasi nonsteroid (Pisano et al., 2018, Widayana, 2022). Faktor risiko yang dapat menyebabkan terjadinya perforasi pada kanker kolon yaitu tindakan kolonoskopi yang merupakan standar baku untuk skrining adanya kanker kolon yang berhubungan dengan perforasi iatrogenik atau akibat adanya trauma mekanis dari tindakan. Terjadinya obstruksi sebagai indikasi dilakukannya kolonoskopi juga menjadi faktor risiko terjadinya perforasi (Rai & Mishra, 2018).

### Manifestasi Klinis

Manifestasi klinis yang biasa terjadi pada kasus perforasi kolon yaitu nyeri perut yang hebat dan akan bertambah parah jika bergerak. Pada pemeriksaan palpasi ditemukan nyeri tekan yang mengindikasikan adanya peradangan peritoneum, perut kembung atau distensi yang dapat terjadi karena adanya perdarahan internal, demam dan menggigil yang terjadi bila kasus yang lebih lanjut dan tidak ditangani dengan cepat (Gardener et al., 2020). Beberapa pasien juga dapat mengalami gejala mual, muntah, hipotensi, dan takikardi (Wasanwala & Neychev, 2021).

### Gejala dan Diagnosis

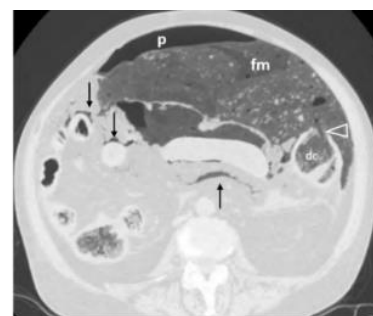
Perforasi kolon merupakan komplikasi tertinggi pada gastrointestinal dibandingkan dengan perforasi lainnya. Kandungan bakteri yang tinggi di usus besar memicu terjadinya peritonitis bakteri. Sebagian pasien mengalami gejala seperti adanya abses yang menyerupai massa perut, dan atau disertai dengan sepsis (Pouli et al., 2020). Keluhan nyeri perut yang menetap dan distensi pada beberapa pasien setelah dilakukan tindakan kolonoskopi menandakan adanya perforasi sehingga membutuhkan evaluasi segera dari perforasi kolon (Rai & Mishra, 2018). Penegakan diagnosis dari perforasi kolon bisa dengan temuan klinis dan radiografi. Beberapa modalitas pencitraan dan tes laboratorium berguna dalam mengidentifikasi keberadaan dan etiologi perforasi (Hafner et al., 2022). Tomografi komputer multi detektor merupakan modalitas pilihan untuk evaluasi pasien dengan suspek perforasi. Tomografi komputer multi detektor memiliki sensitivitas yang tinggi dalam mendeteksi gas ekstraluminal dan kemampuannya

dalam melokalisasi lokasi dari perforasi, dengan akurasi mulai 82 hingga 90% (Pouli et al., 2020). Diagnosis dan etiologi perforasi juga ditegakkan dengan CT abdomen (Hafner et al., 2022).

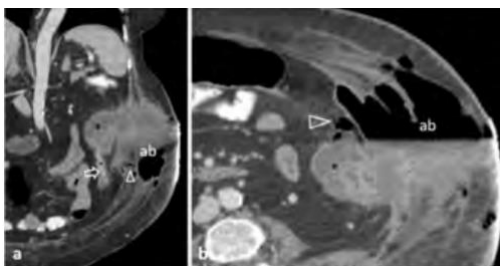
Perforasi yang diakibatkan oleh kanker kolon dapat dibagi menjadi dua jenis yaitu sebagai perforasi bebas dan perforasi tertutup. Gambaran onkologis dari perforasi tertutup berbeda dengan perforasi bebas, hal ini dikarenakan adanya peradangan lokal akibat dari pembentukan abses lokal yang dapat dilihat pada tomografi komputer operasi atau pemeriksaan patologis. Pembentukan rongga abses inilah yang membuat risiko penyebaran tumor (sel-sel ganas) lebih rendah dibandingkan dengan perforasi bebas (Lee et al., 2018). Pasien kanker kolon usia tua cenderung mengalami komplikasi perforasi kolon. Orang dengan kanker kolon yang disertai perforasi akan dihadapkan oleh kondisi ganda yaitu sepsis yang berkaitan dengan peritonitis dan keadaan yang berujung kematian (Otani et al., 2019).

### Temuan *Computed Tomography* Pada Perforasi Kolorektal

Gambaran pada perforasi kolorektal dapat berupa kerusakan dinding abdomen dan kebocoran kontras rongga rektal, adanya feses yang berada di rongga abdomen atau bahkan menonjol melalui dinding abdomen, temuan gas perforasi intraperitoneal baik pada sekum, transversal, 2/3 bagian atas rektum, dan sigmoid, gas ekstraperitoneal pada kolon asendens dan desendens, serta di 1/3 rektum bawah, dinding usus yang mengalami penebalan sekitar >5 mm, *fat stranding*, abses, *abnormal wall enhancement*, inflamasi di usus besar yang disertai massa (Pouli et al., 2020).



**Gambar 1.** Pasien (75 tahun), gambaran aksial menunjukkan adanya kebocoran material feses (fm) yang berbatasan dengan *mesenteric root* dan *loop ileum* sekitarnya (panah), dan situs perforasi (mata panah) sebagai diskontinuitas dinding kolon desendens (dc), pneumoperitoneum (p) (Pouli et al., 2020).



**Gambar 2.** Pasien (62 tahun), gambaran kondisi kolon yang pecah pada dinding abdomen. Gambar a: koronal  
Gambar b: aksial *contrast-enhanced*, (panah) menggambarkan massa jaringan lunak dari kolon desendens, yang meluas dan membentuk abses (ab) dengan *air-fluid level* di dalamnya, (mata panah) menunjukkan adanya gelembung gas ekstrapertoneal yang memiliki batas dengan fascia otot (Pouli et al., 2020).

### Komplikasi Pasca Operasi

Berdasarkan klasifikasi Clavien-Dindo, pada 87 pasien mengalami komplikasi pasca operasi kanker pada tingkat III-IV. Sebanyak 24,4% pasien yang menjalani prosedur Hartmann dilaporkan meninggal dunia selama periode pasca operasi, serta 46,3% lainnya mengalami komplikasi parah (komplikasi Clavie-Dindo). Komplikasi pasca operasi dapat memberikan gambaran seperti kekambuhan, yang paling umum terjadi adalah penyebaran hematogen ke hepar. Perforasi dapat menyebabkan peritonitis yang kehadirannya berkomplikasi menimbulkan anastomosis (Ozogul et al., 2014). Peritonitis merupakan peradangan pada peritoneum yang dapat disebabkan oleh kontaminasi mikroorganisme dalam rongga peritoneum maupun campuran mikroorganisme dan bahan kimia (Sayuti, 2020).

### Tatalaksana

Penatalaksanaan perforasi kolon tergantung pada lokasi kolon yang terkena, tingkat keparahan, etiologi, dan keadaan kesehatan umum dari pasien (Alsowaina et al., 2019). Pasien yang mengalami perforasi kolon tanpa adanya komplikasi khusus seperti tanpa peritonitis atau sepsis dapat diobati dengan antibiotik spektrum luas dan pemeriksaan abdomen setiap 3-6 jam sedangkan pasien yang biasanya mengalami peritonitis, sepsis, atau ketidakstabilan hemodinamik akan memerlukan intervensi bedah untuk perbaikan primer, reseksi, dan anastomosis. Akan tetapi tingkat mortalitas dan morbiditas pasien yang menjalankan intervensi bedah lebih tinggi terutama jika disertai dengan adanya komplikasi. Dalam beberapa penelitian yang telah dilakukan sebelumnya beberapa faktor yang menyebabkan hasil tindakan intervensi pembedahan yang buruk yaitu karena keadaan kolon yang buruk,

keterlambatan dalam operasi atau pengobatan, dan faktor usia. Salah satu langkah yang dapat dilakukan untuk mengurangi morbiditas yaitu mengurangi waktu tunda pembedahan karena keterlambatan dalam perawatan bedah dapat menyebabkan peritonitis dan peradangan yang berpotensi membutuhkan lebih banyak pembedahan invasif dan dikaitkan dengan prognosis dan kematian yang lebih buruk (Alsowaina et al., 2019). Operasi darurat perforasi kanker usus dilakukan secara bertahap. Pada operasi pertama dengan prosedur kolostomi seringkali didapatkan hasil yang kurang memuaskan karena pada kondisi pasien yang lemah dan pasien lanjut usia lebih sulit untuk dilakukan kolostomi, selain itu untuk keberhasilannya kurang memuaskan karena tidak sedikit pasien yang tidak melanjutkan operasi tahap kedua. Penanganan secara umum pada kanker yang mengalami perforasi yaitu reseksi darurat yang diikuti oleh anastomosis ileokolika primer (Otani et al., 2019). Tindakan operasi laparatomi atau eksplorasi laparoskopik merupakan salah satu tatalaksana dari perforasi kolon jika terjadi peritonitis atau sepsis. Prinsip tatalaksana dari perforasi diawali dengan penilaian awal, resusitasi, penegakan diagnosis, dan tatalaksana *emergency*. Jika diduga mengalami perforasi pada penilaian awal maka selanjutnya dirujuk ke dokter bedah umum atau bedah digestif dan sebelum dirujuk, keluarga perlu diberitahukan terkait risiko dan kelebihan tindakan operasi (Hafner et al., 2022). Selanjutnya, terapi awal yang dapat dilakukan yaitu memuaskan pasien, resusitasi cairan yang adekuat untuk mempertahankan hemodinamik dan perfusi serta pemberian antibiotik spektrum luas sebelum tindakan operasi (Hafner et al., 2022). Namun operasi dapat menjadi kontraindikasi jika terjadi masalah ketika tindakan anestesi dan operasi, seperti gagal nafas, gagal jantung, dan kegagalan multiorgan (Foss & Kehlet, 2020).

Perforasi kolon yang terjadi pada lokasi kolon transversum dapat dilakukan tindakan kolektomi atau tindakan pembedahan untuk mengangkat seluruh atau subtotal kolon sedangkan untuk kasus perforasi pada kolon sigmoid dapat ditangani dengan prosedur Hartmann (Fadel et al., 2021). Salah satu prosedur reseksi diskontinuitas yang dilakukan yaitu prosedur Hartmann (Fadel et al., 2021). Prosedur Hartmann adalah operasi yang dilakukan untuk mengangkat bagian usus yang tidak normal. Pembedahan dilakukan untuk mengangkat daerah usus yang abnormal kemudian dilakukan kolostomi (Mulyati & Walidaeni, 2016). Prosedur Hartmann biasa dilakukan pada sebagian besar pasien dengan perforasi kanker kolon. Operasi Hartmann memiliki kekurangan yaitu angka morbiditas yang tinggi serta operasi kedua untuk

menutup stoma dan melakukan rekonstruksi susah untuk dilakukan (Otani et al., 2019).

Endoskopi juga dapat memberikan penyembuhan yang memadai pada kasus perforasi dan pencegahan peritonitis dengan membatasi perlengketan peritoneal dan menghindari operasi invasif akan tetapi keputusan untuk melakukan perawatan endoskopi tergantung pada beberapa faktor antara lain ukuran perforasi dan riwayat endoskopi sebelumnya (Alsowaina et al., 2019). Pasca operasi, dilakukan tindak lanjut evaluasi radiografi, tes laboratorium, dan klinis berkala. Dalam jangka waktu 2 bulan setelah pembedahan, kolonoskopi dilakukan untuk menghilangkan tumor kolon yang tidak teramati secara intraoperatif (Biondo et al., 2019).

### Prognosis

Prognosis yang lebih buruk akan terjadi pada kanker kolon dengan perforasi pada bagian proksimal. Saat bagian proksimal terdapat perforasi, maka pasien cenderung mengalami distensi usus. Selain itu, keadaan tersebut akan lebih parah jika terdapat penyebaran kontaminasi peritoneum yang lebih luas dan biasanya menimbulkan pengumpulan purulen (Otani et al., 2019). Prognosis pada operasi darurat kanker kolon dikaitkan dengan hasil lebih buruk dari operasi selektif. Tingkat kelangsungan hidup 5 tahun pada pasien dengan obstruksi kolon memiliki kisaran 12 - 31% dan pada perforasi kolon memiliki risiko kekambuhan lebih tinggi (Biondo et al., 2019).

### Conclusion

Perforasi kolon merupakan komplikasi yang jarang terjadi pada pasien kanker kolon dan untuk penanganannya memerlukan pembedahan darurat. Pasien kanker kolon yang melakukan operasi darurat memiliki tingkat morbiditas dan mortalitas yang tinggi. Perforasi yang diakibatkan oleh kanker kolon dapat dibagi menjadi dua jenis yaitu perforasi bebas dan perforasi tertutup. Sebagian besar kanker kolon merupakan adenokarsinoma yang muncul dari kelenjar penyusun kolon. Lokasi perforasi kolon yang paling sering terjadi yaitu pada kolon sigmoid yang memiliki prognosis buruk khususnya pada kanker kolon dengan perforasi pada bagian proksimal. Beberapa faktor risiko terjadinya kanker kolon antara lain dipengaruhi oleh usia, riwayat terkena kanker kolon, riwayat keluarga dengan kanker kolon, penyakit radang usus, gaya hidup yang buruk, obesitas, dan penggunaan obat antiinflamasi nonsteroid. Pengobatan perforasi pada pasien kanker kolon tergantung pada kondisi umum pasien dan pengalaman ahli bedah seperti melakukan operasi darurat yang dilakukan secara bertahap.

### References

- Alsowaina, K. N., Ahmed, M. A., Alkhamesi, N. A., Elnahas, A. I., Hawel, J. D., Khanna, N. V., & Schlachta, C. M. (2019). Management of Colonoscopic Perforation: a Systematic Review and Treatment Algorithm. *Surgical Endoscopy*, 33(12), 3889–3898. <https://doi.org/10.1007/s00464-019-07064-7>
- Biondo, S., Gálvez, A., Ramírez, E., Frago, R., & Kreisler, E. (2019). Emergency Surgery for Obstructing and Perforated Colon Cancer: Patterns of Recurrence and Prognostic Factors. *Techniques in Coloproctology*, 23(12), 1141–1161. <https://doi.org/10.1007/s10151-019-02110-x>
- Fadel, M. G., Iskandarani, M., Cuddihy, J., Jones, I., Collins, D., & Kontovounisios, C. (2021). Colonic Perforation Following Major Burns: Experience From a Burns Center and a Systematic Review. *Burns*, 47(6), 1241–1251. <https://doi.org/10.1016/j.burns.2021.04.018>
- Foss, N. B., & Kehlet, H. (2020). Challenges in Optimising Recovery After Emergency Laparotomy. *Anaesthesia*, 75, e83–e89. <https://doi.org/10.1111/anae.14902>
- Gardener, C., Pandis, L., Grigatti, M., Vindigni, V., Bassetto, F., & Brambullo, T. (2020). Bowel Perforation After Liposuction in Abdominal Contouring Surgery: Case Report. *International Journal of Surgery Case Reports*, 72, 5–9. <https://doi.org/10.1016/j.ijscr.2020.05.012>
- Hafner, J., Tuma, F., Hoilat, G. J., & Marar, O. (2022). *Intestinal Perforation*. StatPearls Publishing. <https://pubmed.ncbi.nlm.nih.gov/30855779/>
- Kuipers, E. J., Rösch, T., & Bretthauer, M. (2013). Colorectal Cancer Screening - Optimizing Current Strategies and New Directions. *Nature Reviews*

- Clinical Oncology*, 10(3), 130-142. <https://doi.org/10.1038/nrclinonc.2013.12>
- Lee, K., Park, J. W., Song, I., Lee, K., Cho, S., Kwon, Y., & Kim, M. J. (2018). Prognostic Significance Of Sealed-Off Perforation in Colon Cancer: A Prospective Cohort Study. *World Journal of Surgical Oncology*, 16(232), 1-8. <https://doi.org/10.1186/s12957-018-1530-3>
- Lu, S., Yao, X., Shi, J., Huang, J., Zhuang, S., Ma, J., Liu, Y., Zhang, W., Yu, L., Zhu, P., Zhu, Q., Shi, R., Zheng, H., Shao, D., Pan, Y., Bao, S., Qin, L., Huang, L., Liu, W., & Huang, J. (2022). Is It a "Colon Perforation"? A Case Report and Review of the Literature. *Frontiers in Medicine*, 9, 1-5. <https://doi.org/10.3389/fmed.2022.817029>
- Mármol, I., Sánchez-de-Diego, C., Dieste, A. P., Cerrada, E., & Yoldi, M. J. R. (2017). Colorectal Carcinoma: A General Overview and Future Perspectives in Colorectal Cancer. *International Journal of Molecular Sciences*, 18(1), 1-39. <https://doi.org/10.3390/ijms18010197>
- Mulyati, S., & Walidaeni, I. L. (2016). Pemeriksaan Lopografi dengan Pasien Post-Hartmann Prosedur di Departemen Radiologi RSPAU dr. S. Hardjolukito Yogyakarta. *Jurnal Imejing Diagnostik*, 5(1), 34-38. <https://ejournal.poltekkes-smg.ac.id/ojs/index.php/jimed/article/view/4007>
- Otani, K., Bedah, D. O., & Tokyo, U. (2019). Colon Cancer With Perforation. *Surgery Today*, 49, 15-20. <https://doi.org/10.1007/s00595-018-1661-8>
- Ozogul, B., Kisaoglu, A., Ozturk, G., Atamanalp, S. S., Yıldırğan, M., & Aydinli, B. (2014). Management of Perforated Colon Cancers. *European Journal of General Medicine*, 11(3), 164-168. <https://doi.org/10.15197/sabad.1.11.63>
- Pisano, M., Zorcolo, L., Merli, C., Cimbanassi, S., Poiasina, E., Ceresoli, M., Agresta, F., Allievi, N., Bellanova, G., Coccolini, F., Coy, C., Fugazzola, P., Martinez, C. A., Montori, G., Paolillo, C., Penachim, T. J., Pereira, B., Reis, T., Restivo, A., Ansaloni, L. (2018). 2017 WSES Guidelines on Colon and Rectal Cancer Emergencies: Obstruction and Perforation. *World Journal of Emergency Surgery*, 13(36), 1-27. <https://doi.org/10.1186/s13017-018-0192-3>
- Pouli, S., Kozana, A., Papakitsou, I., Daskalogiannaki, M., & Raissaki, M. (2020). Gastrointestinal Perforation: Clinical and MDCT Clues for Identification of Aetiology. *Insights into Imaging*, 11(31), 1-19. <https://doi.org/10.1186/s13244-019-0823-6>
- Rai, V., & Mishra, N. (2018). Colonoscopic Perforations. *Clinics in Colon and Rectal Surgery*, 31(1), 41-45. <https://doi.org/10.3389/fmed.2022.817029>
- Sayuti, M. (2020). Karakteristik Peritonitis Perforasi Organ Berongga Di RSUD Cut Meutia Aceh Utara. *AVERROUS: Jurnal Kedokteran Dan Kesehatan Malikussaleh*, 6(2), 68-76. <https://doi.org/10.29103/averrous.v6i2.3089>
- Wasanwala, H., & Neychev, V. (2021). Perforated Colon Cancer Associated With Post-operative Recurrent Bowel Perforations. *Cureus*, 13(9), 1-6. <https://doi.org/10.7759/cureus.17655>
- Widayana, K. A. (2022). Pemeriksaan Radiologi dan Imaging untuk Perforasi Hollow Organ Abdomen. *Cermin Dunia Kedokteran*, 49(1), 50-56. <https://doi.org/10.55175/cdk.v49i1.191>